FACULTÉ DE MÉDECINE DE PARIS

N° THÈSE Année 1914

POUR LE

DOCTORAT EN MÉDECINE

PRÉSENTÉE PAR

Le Dr Gaston BONNAL

Né à Nice, le 19 février 1884

INTERNE DES HÔPITAUX DE MARSEILLE

ANCIEN AIDE D'ANATOMIE A L'ÉCOLE DE MÉDECINE DE MARSEILLE

DE LA RARETÉ

DE LA

FRACTURE INTRACAPSULAIRE

DU COL DU FÉMUR

CHEZ L'ADULTE ET LE VIEILLARD

Président : M. LE PROFESSEUR QUÉNU

PARIS

J.-B. BAILLIÈRE ET FILS, ÉDITEURS

19, RUE HAUTEFEUILLE, 19

1914

DE LA RARETÉ

DE LA

FRACTURE INTRACAPSULAIRE DU COL DU FÉMUR

CHEZ L'ADULTE ET LE VIEILLARD

UNIVERSITÉ DE PARIS, FACULTÉ DE MÉDECINE DE PARIS

Doyen	M. LANDOUZY.
Professeurs	MM.
Anatomie	NICOLAS.
Physiologie	Ch. RICHET.
Physique médicale	WEISS.
Chimie organique et chimie générale	DESGREZ.
Parasitologie et Histoire naturelle médicale	BLANCHARD.
Pathologie et thérapeutique générales	ACHARD.
Pathologie médicale	WIDAL. TEISSIER.
Pathologie chirurgicale	LEJARS.
Anatomie pathologique	Pierre MARIE.
Histologie	PRENANT.
Opérations et appareils	Aug. BROCA.
Pharmacologie et matière médicale	POUCHET.
Thérapeutique	MARFAN.
Hygiène	CHANTEMESSE.
Médecine légale	THOINOT.
Histoire de la Médecine et de la Chirurgie	LETULLE.
Pathologie expérimentale et comparée	ROGER.
Clinique médicale	GILBERT. DEBOVE. LANDOUZY. CHAUFFARD.
Maladies des enfants	HUTINEL.
Clinique de pathologie mentale et des maladies de l'encéphale	G. BALLET.
Clinique des maladies cutanées et syphilitiques	GAUCHER.
Clinique des maladies du système nerveux	DEJERINE.
Clinique chirurgicale	DELBET. QUENU. RECLUS. HARTMANN.
Clinique ophtalmologique	De LAPERSONNE
Clinique des maladies des voies urinaires	LEGUEU.
Clinique d'accouchements	BAR. PINARD. RIBEMONT-DESSAIGNES
Clinique gynécologique	POZZI.
Clinique chirurgicale infantile	KIRMISSON.
Clinique thérapeutique	A. ROBIN.

Agrégés en exercice.

MM.	MM.	MM.	MM.
ALGLAVE.	DUVAL (Pierre).	LEMIERRE.	OMBREDANNE.
BERNARD (Léon)	GOUGEROT.	LENORMANT.	RATHERY.
BRANCA.	GREGOIRE.	LEQUEUX.	RIBIERRE.
BRINDEAU.	GUÉNIOT.	LEREBOULLET	RICHAUD.
BROCA (André).	GUILLAIN.	LERI.	ROUSSY.
BRUMPT.	JEANNIN.	LŒPER.	ROUVIÈRE.
CAMUS (Jean).	JOUSSET (André).	MAILLARD.	SAUVAGE.
CASTAIGNE.	LABBE (Henri).	MOCQUOT.	SCHWARTZ.
CHAMPY.	LAIGNEL - LAVASTINE.	MORESTIN.	TANON.
CHEVASSU.	LANGLOIS.	MULON.	TERRIEN.
CLAUDE.	LECENE.	NICLOUX.	TIFFENEAU.
COUVELAIRE.		NOBECOURT.	VILLARET.
DESMAREST.		OKINCZYC.	ZIMMERN.

Par délibération en date du 9 décembre 1798, l'Ecole a arrêté que les opinions émises dans les dissertations qui lui seront présentées doivent être considérées comme propres à leurs auteurs, et qu'elle n'entend leur donner aucune approbation ni improbation.

FACULTE DE MÉDECINE DE PARIS

N° Année 1914

THÈSE

POUR LE

DOCTORAT EN MÉDECINE

PRÉSENTÉE PAR

Le Dr Gaston BONNAL

Né à Nice, le 19 février 1884

INTERNE DES HÔPITAUX DE MARSEILLE

ANCIEN AIDE D'ANATOMIE A L'ÉCOLE DE MÉDECINE DE MARSEILLE

DE LA RARETÉ

DE LA

FRACTURE INTRACAPSULAIRE

DU COL DU FÉMUR

CHEZ L'ADULTE ET LE VIEILLARD

Président : M. LE PROFESSEUR QUÉNU

PARIS

J.-B. BAILLIÈRE ET FILS, ÉDITEURS

19, RUE HAUTEFEUILLE, 19

1914

Digitized by the Internet Archive
in 2018 with funding from
Wellcome Library

https://archive.org/details/b30620594

LA RARETÉ

DE LA

FRACTURE INTRACAPSULAIRE

DU COL DU FÉMUR

CHEZ L'ADULTE ET LE VIEILLARD

INTRODUCTION

—

Vers le début de décembre dernier, il se trouva, par suite de cette coïncidence de cas pathologiques semblables si fréquente en clinique, que le service de M. le professeur Delanglade, à l'Hôtel-Dieu de Marseille, reçut trois femmes, âgées de 109, 77 et 70 ans, qui, toutes trois, après une chute sur la hanche, s'étaient fracturé le col du fémur. A l'occasion d'une clinique, M. Delanglade attira l'attention de ses auditeurs sur ce fait que, contrairement à la théorie classique qui veut que, chez le vieillard, la fracture du col fémoral ait son siège suivant la ligne d'implantation de la tête sur le col, soit, en un mot, intracapsulaire, les trois malades en traitement dans son service présentaient nettement des signes de fracture extracapsulaire. Il ajouta que cela ne le surprenait en aucune façon, et que son expérience lui montrait que, chez l'adulte comme chez le vieillard, la fracture extracapsulaire du col du fémur était la règle, la fracture intracapsulaire l'exception.

C'est cette clinique qui me donna l'idée de la présente thèse. Durant mes années d'externat, puis d'internat, dans les hôpitaux de ce grand port de Marseille, où les accidents, les traumatismes de toutes sortes sont si fréquents, j'ai eu maintes fois l'occasion d'examiner des fractures du col du fémur. Et toujours, si loin que remontent mes souvenirs, le schéma si simple de Tillaux, l'opposition si tranchée des signes des fractures extra et intracapsulaires du col du fémur, tels qu'on les trouve dans tous les classiques, avaient beau être présents à ma mémoire, le siège de la fracture ne me paraissait pas facile à préciser, et c'était toujours des extracapsulaires que je diagnostiquais.

J'ai donc recherché autour de moi des observations de fractures intracapsulaires du col du fémur chez l'adulte et le vieillard, observations que vient étayer une radiographie ou une nécropsie. J'ai été frappé de leur rareté, et, au fur et à mesure que mes recherches s'étendaient, se fortifiait en moi l'idée que je vais défendre dans ma thèse : *la fracture intracapsulaire, telle que la définissent Cooper et Tillaux, et qui a pour siège l'union du col et de la tête, n'est en aucune façon la règle chez l'homme qui a dépassé cinquante et un ans. Les enseignements de la radiographie, les autopsies, les recherches expérimentales prouvent que chez l'adulte et chez le vieillard, c'est au contraire la fracture que les classiques définissent extracapsulaire, et qui a d'ailleurs des modalités très diverses, que l'on rencontre presque toujours*. Et j'ai eu la satisfaction de voir cette opinion partagée par M. le professeur Imbert, qui, alors que je l'entretenais de mon sujet de thèse, m'a, à ma très grande surprise, appris que cette question l'intéressait depuis le début de ses études, que jamais il n'avait rencontré de fracture intracapsulaire et qu'il avait précisément en préparation un article dans lequel il arrivait aux mêmes

conclusions que moi. Il est intéressant de voir les deux professeurs de clinique chirurgicale de Marseille, MM. Imbert et Delanglade, nier tous les deux la fréquence et presque l'existence de la fracture intracapsulaire chez le vieillard.

Et, je dois l'avouer, c'est en grande partie l'approbation de ces maîtres qui me permet de battre en brèche l'opinion classique, celle que les noms d'Astley Cooper, d'Hamilton, de Tillaux ont consacrée, celle que les traités de pathologie externe les plus récents considèrent comme définitivement établie. Il y a certainement de ma part, à agir ainsi, une certaine audace. Mais il y a du charme aussi à ne pas suivre les chemins trop bien tracés où le sol est si uni que le voyageur marche, l'esprit distrait, sans analyser ce que ses yeux voient. Et puis, nous avons à l'heure actuelle entre nos mains un élément de diagnostic et de contrôle que nos aînés ne connaissaient pas : la radiographie. Elle a déjà modifié bien des idées admises, et c'est grâce à elle que M. Destot et M. le professeur Quénu ont montré sous un jour nouveau la fracture jusqu'à eux bien classique de Dupuytren.

Nous nous proposons donc, après un court aperçu historique et anatomique, qui nous sera utile pour notre définition, de montrer la rareté de la fracture intracapsulaire chez l'adulte et le vieillard. (Je ne m'occuperai absolument pas de la fracture du col chez l'enfant.)

J'envisagerai donc successivement :

1° Les arguments d'ordre clinique ;

2° Les résultats fournis par la radiographie ;

3° Les leçons tirées de l'expérimentation cadavérique ;

4° L'étude des pièces anatomiques présentées à la Société d'Anatomie de Paris, depuis 1855.

Au moment où l'achèvement de la thèse annonce le terme

de la vie d'étudiant, un antique usage veut que l'on dise à tous ceux qui vous ont, dans le cours de vos études, soutenu de leur affection et aidé de leurs conseils, toute la reconnaissance que l'on éprouve à leur égard. Je me conformerai bien volontiers à l'usage. Mais je ferais difficilement passer dans des mots tout ce que je sens très fort : ceux à qui j'ai pensé en faisant ce travail savent mon affection et ma reconnaissance pour eux. Je n'ai pas besoin de l'exprimer dans des phrases.

CHAPITRE PREMIER

CONSIDÉRATIONS ANATOMIQUES

Résumons rapidement l'anatomie de la région qui va nous occuper.

L'extrémité supérieure du fémur nous offre à considérer :

1° Une tête, représentant environ les 2/3 d'une sphère, formée de lamelles entrecroisées, dont les principales sont dirigées vers le centre géométrique de la tête : le tissu ainsi composé est dense, solide, résistant ;

2° Un massif de tissu spongieux constitué par deux tubérosités, le grand et le petit trochanter ;

3° Un col anatomique de forme cylindrique, aplati d'avant en arrière, qui unit la tête à ce massif.

Deux particularités du col anatomique doivent tout spécialement nous intéresser. D'abord la direction du col sur la diaphyse. C'est Chassaignac qui a le premier attiré l'attention sur l'importance que joue, au point de vue de la fracture du col, l'obliquité du col sur la diaphyse, obliquité qui varie de l'angle droit (souvent chez la femme, d'où petitesse de la taille) jusqu'à 180° et qui normalement est de 130° (Rodet). L'âge, en amenant une altération des os, permet au col de plier sous le poids du corps, et diminue ainsi l'ouverture de l'angle. En outre le col, par suite de la résorption interstitielle du tissu osseux, diminue de longueur et peut même disparaître entièrement, « la tête du fémur venant s'appliquer immédiatement contre les trochanters, ce qui fait que la forme du fémur se rapproche de

celle de l'humérus » (Chassaignac). Cette disparition du col chez le vieillard peut avoir un très grand intérêt pour l'explication de certaines radiographies où l'on voit la ligne intertrochantérienne et la tête fémorale soudées l'une à l'autre, le col ayant disparu. Nous aurons l'occasion de revenir sur cette question.

L'autre particularité, qui doit retenir notre attention, a trait à la structure de l'extrémité supérieure du fémur.

Deux épaisses lames compactes servent de support à des systèmes de travées spongieuses. L'une embrasse la partie inférieure du col comme une cuirasse : *c'est l'arc d'Adams.* L'autre, *c'est l'éperon de Merkel*, dont Rodet avait donné, trente ans avant l'anatomiste allemand, une description classique :

« De la paroi inférieure si épaisse du col, dit en propres termes l'auteur français, une lame osseuse s'élève perpendiculairement pour aller se terminer vers la couche compacte de la face postérieure du col. Cette lame, sur laquelle se trouve appliquée la base du petit trochanter, est oblique de haut en bas et d'arrière en avant : *c'est la lame osseuse sous-trochantinienne.* » Et longtemps avant Bigelow et Merkel, Rodet a insisté sur le rôle de cette lame qui peut s'enfoncer dans le tissu mou du grand trochanter et le faire éclater.

De ces deux lames, arc d'Adams et éperon de Merkel, partent des travées disposées en voûtes ogivales superposées, le long desquelles descendent pour aller se résoudre dans le tissu compact de la diaphyse, les pressions du tronc recueillies par les fibres radiées de la tête.

Chez le vieillard, les travées osseuses se raréfient, les arcs-boutants se creusent de cavités. Le tissu spongieux du grand trochanter, déjà très aréolaire chez l'adulte, se résorbe dans des proportions telles que M. le Professeur Pierre Delbet (Société de chirurgie, mars 1909) le compare

à *une véritable géode où l'éperon cervical pénètre profondément, mais sans s'engréner.*

De ces considérations anatomiques nous retiendrons que :

1° La diaphyse fémorale et le col forment, par leur réunion, un angle de 130° qui tend à se fermer chez le vieillard. Les 2 côtés de cet angle sont très inégaux l'un par rapport à l'autre, le col ne mesurant que 40 millimètres, la diaphyse fémorale ayant au contraire une longueur de 45 centimètres. Il semble que, dans un traumatisme, c'est au point de réunion de ces 2 bras de leviers inégaux que doive surtout se faire sentir le choc : c'est là, à l'union du col et des trochanters, que la fracture se produira ;

2° A partir de 50 ans se fait une résorption osseuse qui, en créant des cavités, diminue la résistance de l'os qu'elle réduit presque à celle de la coque. Cette résorption est vraie aussi bien pour le col que pour la région trochantérienne, mais elle paraît plus marquée pour celle-ci, où elle aboutit à la création d'une véritable géode.

Il nous paraît donc résulter de ces quelques considérations anatomiques que, chez le vieillard, le point de moindre résistance de l'extrémité supérieure du fémur siège à l'union du col et de la diaphyse. Notons en passant que chez l'enfant, par suite du travail d'ossification, c'est au niveau du cartilage de conjugaison qui unit la tête au col fémoral, que se trouve le point faible. Et c'est là l'explication de ce fait assez curieux au premier abord, que c'est surtout chez l'enfant que l'on rencontre la fracture intracapsulaire que les classiques considéraient comme survenant seulement chez les vieillards.

CHAPITRE II

HISTORIQUE ET DÉFINITION

La première mention des fractures du col du fémur se trouve dans Ambroise Paré. Les anciens les confondaient en général avec les luxations de l'articulation coxofémorale, et l'opinion sur la fréquence des récidives de ces luxations est un résultat de cette confusion.

C'est à l'école anglaise, à Astley Cooper, qu'on doit la distinction des fractures du col en deux classes : celles qui ont lieu en dedans et celles qui ont lieu en dehors de la capsule articulaire. En même temps, Cooper établissait qu'à ces deux variétés anatomiques différentes correspondent deux étiologies, deux symptomatologies, deux pronostics, deux traitements opposés.

La fracture intracapsulaire apparaît chez le vieillard, ou plutôt chez l'homme qui a plus de 51 ans, et elle est due généralement à un faux pas, à une glissade sur le pavé de Londres, faux pas ou glissade qui détermine la chute. Cette fracture se caractérise par l'absence d'ecchymose, le raccourcissement, nul au début, mais qui augmente progressivement, l'ascension du grand trochanter, l'absence de modifications dans la région trochantérienne, la possibilité de corriger la rotation en dehors du membre, l'impotence fonctionnelle absolue. En ce qui concerne le pronostic, aucune tendance à la réunion des deux fragments. Par suite, pas de traitement à imposer, et Astley Cooper disait que si pareil malheur lui

arrivait, il demanderait des crosses et marcherait le plus tôt possible.

Pour la fracture extracapsulaire, la manière de voir est absolument différente. Cette fracture apparaît chez des gens plus jeunes, entre 30 et 50 ans. Elle est consécutive à un choc ou à une chute agissant directement sur la région trochantérienne. L'ecchymose est précoce, le raccourcissement immédiat et définitif, peu ou pas d'ascension du trochanter, mais éclatement de toute la région trochantériennne nettement augmentée de volume, impossibilité de corriger la rotation en dehors, souvent impotence fonctionnelle très réduite, le malade ayant pu faire quelques pas après l'accident. C'est qu'ici nous avons affaire à une fracture engrénée, le pronostic est bon, et au point de vue du traitement, ce qu'il faut, c'est empêcher les fragments osseux de se désunir : d'où pas de mouvements, repos absolu.

On comprend, à la lecture de ces quelques lignes, que cette thèse soit très séduisante : deux localisations anatomiques, chacune ayant ses causes, ses symptômes, son pronostic, son traitement. Aussi ne sommes-nous pas surpris que la théorie de Cooper ait été admise par tous les classiques : Dupuytren, Malgaigne, Hamilton, tout en faisant certaines restrictions sur la valeur de tel ou tel symptôme dans le diagnostic différentiel entre les intra et les extracapsulaires, et tout en n'attachant pas toujours la même importance que Cooper à l'âge comme facteur étiologique, admettent comme parfaitement établie la classification du chirurgien anglais. De nombreuses thèses, celles en particulier de Chassaignac (Paris, 1835) et de Rodet (Paris, 1844) viennent éclaircir certains points d'anatomie et de structure. Seule la thèse de Brun (Paris, 1841), élève de Bonnet, de Lyon, montre par des expériences sur le cada-

vre que la fracture du col siège à la base, à l'implantation du col sur les trochanters. Elle passe inaperçue, et Tillaux, dans ses magistrales leçons cliniques, vient rendre plus claire, plus schématique encore la classification de Cooper.

De nos jours, les idées de Cooper et de Tillaux sont généralement admises, et *tous les classiques, depuis les traités jusqu'aux précis, divisent en deux grands groupes les fractures du col du fémur : fractures intra et extra-capsulaires.*

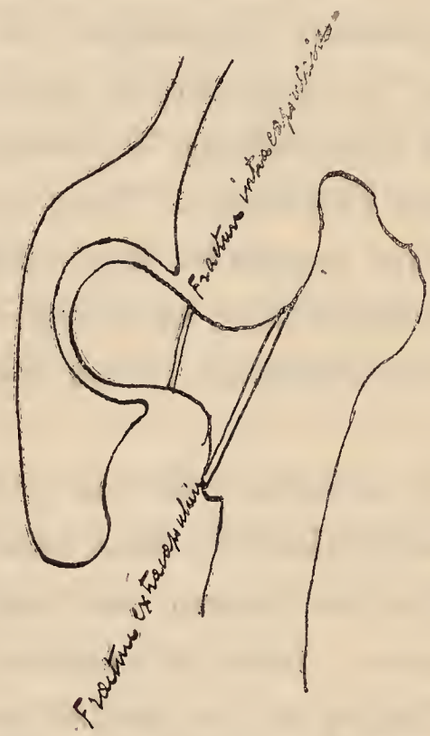

Fig. 1. — Schéma de Tillaux.

C'est le schéma de Tillaux (fig. 1) qui sert de base à cette classification, et nous ne saurions mieux faire que de citer les propres paroles du grand clinicien : « *Le trait de fracture peut passer à l'union de la tête avec le col : la fracture est dite alors intracapsulaire* (l'expression intra-articulaire conviendrait mieux, puisque la lésion siège dans l'intérieur de la synoviale). *Le trait de fracture peut siéger à l'union du col et des trochanters : c'est la fracture extracapsulaire* (ou mieux extra-articulaire). Il existe sans doute des cas où le trait de fracture occupe une position

intermédiaire aux deux précédentes, mais j'estime, d'après les nombreux exemples que j'ai observés, que la division précédente répond aux besoins de la pratique. »

Comme la capsule articulaire s'étend beaucoup plus loin sur la face antérieure du col que sur sa face postérieure, telle fracture peut être intracapsulaire en avant et extra-capsulaire en arrière. C'est pour cette raison que Tillaux a proposé de remplacer les termes intra et extra-capsulaires de Cooper par ceux d'intra et d'extra articulaires, réservant le nom de fractures mixtes à celles qui seraient intracapsulaires en avant et extracapsulaires en arrière.

Cette classification de Tillaux est, avons-nous dit, la classification classique. Elle n'a subi que des modifications de détail. M. le Professeur Delbet (Société de chirurgie, 24 mars 1909) classe les fractures du col sous trois types :

1° La décapitation dans laquelle le trait de fracture passe au ras de la tête (c'est la fracture intracapsulaire de Cooper, intra-articulaire de Tillaux) ;

2° La fracture cervicale proprement dite, dans laquelle le trait passe au milieu du col ;

3° Les fractures cervicotrochantériennes, dans lesquelles le trait de fracture commence en haut, près du grand trochanter, et aboutit en bas, près du petit. Ces fractures sont généralement, pour M. Delbet, des fractures à trois fragments : diaphyse, tête et col, et 3e fragment grand trochantérien.

Nous nous proposons, dans les chapitres suivants, de démontrer que la classification classique ne répond pas à la réalité : la fracture intracapsulaire, celle où il y a décapitation de la tête, ne constitue pas une classe : elle ne se rencontre que tout à fait exceptionnellement.

CHAPITRE III

LE DIAGNOSTIC CLINIQUE DE LA VARIÉTÉ DE FRACTURE DU COL EST-IL POSSIBLE ?

Nous avons vu qu'à chacune des deux variétés de fractures du col du fémur correspondent des signes cliniques bien nets, et c'est au lit du malade que le diagnostic du siège de la fracture peut et doit se faire pour les classiques. Nous nous proposons de démontrer qu'il n'en est rien, et que l'on ne peut pas se baser sur tel ou tel symptôme ou même sur tel ou tel ensemble de symptômes pour poser le diagnostic de fracture intracapsulaire du col du fémur.

Notons d'abord que les auteurs attachent une importance très variable aux signes sur lesquels ils basent ce diagnostic différentiel, et Ricard et Demoulin, dans le *Traité de Chirurgie* de Duplay et Reclus, opposent l'un à l'autre les 2 tableaux comparatifs de Malgaigne et de Hamilton.

Quoi qu'il en soit, il y a quelques signes différentiels sur lesquels les auteurs sont à peu près d'accord ; ce sont ceux que Tillaux a résumés sous forme de tableau dans une clinique faite à Beaujon et parue dans *l'Union médicale* du 17 février 1880.

Fractures intra-articulaires.	Fractures extra-articulaires.
Plus commune chez les vieillards.	A tout âge.
Raccourcissement immédiat nul ou peu considérable.	Raccourcissement immédiat très grand.
Possibilité de corriger la rotation en dehors.	Impossibilité de corriger la rotation en dehors.
Trochanter intact.	Aplatissement du grand trochanter.

Nous ne voulons pas discuter l'un après l'autre chacun de ces signes, mais il nous serait facile de montrer qu'aucun d'entre eux n'est pathognomonique d'une variété de fracture.

Occupons-nous, par exemple, de l'âge. Il joue un rôle considérable dans la différenciation de la variété de fracture. Sir Astley Cooper pensait que la majorité des fractures du col observées après 50 ans sont intracapsulaires. Robert Smith a trouvé que la moyenne chez 32 fracturés en dedans de la capsule est de 62 ans. Hamilton est du même avis. Par contre, Malgaigne n'attache aucune importance à l'âge comme facteur du diagnostic différentiel.

Nous nous rangeons complètement à l'avis de Malgaigne. Les 3 malades qui nous ont donné l'idée de notre sujet de thèse avaient 109, 77 et 70 ans ; leurs 3 fractures étaient extra capsulaires. Toutes les radiographies que nous avons vues, et qui ont toutes trait à des fractures extracapsulaires, ont été prises sur des vieillards. Les expériences de Brun, dont nous parlons plus loin, et qui ont abouti à des fractures extracapsulaires, ont été faites sur des vieillards. Enfin, nous citons au chapitre VI de nombreuses pièces de fractures extracapsulaires chez des vieillards présentées à la société anatomique de Paris. Par contre, Morgagni avait disséqué une fracture intracapsulaire chez une femme de 40 ans qui la portait depuis sa jeunesse. Stanley en a trouvé une autre chez un jeune homme de 18 ans. Et actuellement, où l'étude des fractures du col chez les enfants est à l'ordre du jour, nombreuses sont les observations de fractures intracapsulaires bien avant l'âge qu'indiquait Cooper.

D'ailleurs, Tillaux lui-même n'attachait pas à l'âge une importance très grande : « Je ne crois pas qu'il faille tenir grand compte de l'âge du malade au point de vue de la variété de la fracture. Un âge avancé prédispose sans doute davan-

tage aux fractures intra-articulaires, mais nous avons rencontré des fractures extra-articulaires après 60 ans. Un malade actuellement dans mon service est âgé de 74 ans. Cela ne dépend-il pas de la vigueur des sujets ? »

Et que de fois pourtant nous avons, au cours de nos recherches bibliographiques, rencontré l'observation d'une fracture soi-disant intracapsulaire et dans laquelle ce diagnostic de variété intracapsulaire était basé uniquement sur l'âge avancé du malade ! Témoin le cas cité par Le Fort (*Echo médical du Nord*, 1901) d'un vieillard de 65 ans, « paraissant beaucoup plus que son âge », pour lequel on fait le diagnostic de fracture intracapsulaire du col du fémur. A l'autopsie, on trouve une fracture extracapsulaire. Et Le Fort ajoute : « Tout en reconnaissant la valeur générale des signes différentiels donnés par tous les classiques, je serais tenté de conclure que, si l'on peut affirmer parfois l'existence d'une fracture extracapsulaire typique avec engrènement du col dans un trochanter éclaté, *il est imprudent d'affirmer sans réserves l'existence d'une fracture intracapsulaire.* »

Et d'ailleurs, hâtons-nous de dire que si Cooper, Hamilton, Malgaigne, Tillaux et la plupart des classiques considèrent comme relativement facile le diagnostic différentiel de la variété de fracture, longue est aussi la liste de ceux qui regardent ce diagnostic comme impossible. Bonnet, de Lyon, déclare (*Dauphiné médical*, 1896) : « Il s'agissait probablement d'une fracture intracapsulaire. Je dis probablement, car le diagnostic entre les intra et extracapsulaires est impossible. *Il serait même actuellement difficile de préciser ce diagnostic, bien qu'on ait les pièces sous les yeux, car le col n'existe pas.* »

Le médecin-major Legrain, dans une revue critique très documentée parue dans les *Archives générales de méde-*

cine (1895), soutient les mêmes idées : « Nous n'insisterons pas sur le diagnostic différentiel des fractures intra et extra-capsulaires. Tous les chirurgiens connaissent la difficulté, pour ne pas dire l'impossibilité, de distinguer une fracture intracapsulaire d'une fracture extracapsulaire. Qu'on parcoure le *Traité de fractures* de Malgaigne, les *Eléments de pathologie* de Nélaton, les traités classiques, en un mot on verra qu'il n'est pas un seul signe qui puisse donner une assurance complète. Ce diagnostic rigoureux est illusoire. Nélaton, Duplay, Gosselin en ont fait la critique. On arrive à des présomptions, jamais à une certitude. » Cela n'empêche pourtant pas M. Legrain de parler, quelques pages plus loin, de 2 malades de 70 et de 75 ans, qui auraient eu une fracture intracapsulaire, qui n'a d'ailleurs pas été vérifiée anatomiquement, et qui auraient guéri en 21 et 35 jours par de simples massages. Ces fractures intracapsulaires n'étaient-elles pas tout simplement des fractures extracapsulaires avec engrènement ?

Nélaton a examiné un à un les symptômes différentiels signalés par Cooper, et, montrant combien ils étaient variables, a conclu qu'ils n'avaient pas grande valeur. « Notre opinion se rapproche de celle de Nélaton, dit Follin, et nous pensons que, à part quelques cas exceptionnels, *le diagnostic entre la fracture intracapsulaire et extracapsulaire ne repose que sur des signes douteux et essentiellement variables.* »

Aussi, en présence de la difficulté de baser un diagnostic sur des symptômes cliniques, Rodet a pensé que, dans les fractures du col, *le siège de la lésion était en rapport intime et à peu près constant non avec les symptômes, mais avec la cause, et il en a conclu que toute fracture produite par une chute sur le grand trochanter est extracapsulaire et que toute fracture produite par une chute sur les pieds ou par l'action musculaire est intra-articulaire.*

Nous avons envie de faire nôtre la théorie de Rodet, mais en la modifiant de la façon suivante : comme aucune observation clinique sérieuse ne prouve la possibilité d'une fracture du col à la suite d'une chute sur les pieds et que Brun n'a jamais pu provoquer cette fracture en faisant agir le traumatisme sur les pieds ou sur les genoux, comme d'autre part la fracture du col par action musculaire n'est admise par personne, il n'y a pas de fracture intra-capsulaire, et, selon Rodet, la fracture du col, se produisant toujours à la suite d'une chute sur le grand trochanter, siège toujours en dehors de l'articulation.

Nous ne voulons tout de même pas aller aussi loin. Il se peut qu'exceptionnellement le trait de fracture puisse siéger au niveau de l'insertion de la tête sur le col : nous ne l'avons jamais observé. Ce que nous croyons avoir démontré, c'est qu'il n'y pas de signe clinique permettant de porter un diagnostic différentiel de la variété de fracture.

L'âge avancé ne signifie rien. Aux arguments déjà mis en avant, nous pouvons ajouter l'intéressante communication de Guinard, alors interne (*Gazette hebdomadaire de médecine et de chirurgie*, 24 février 1882). Guinard cite le cas de 4 vieilles femmes (la plus jeune avait 71 ans), dont 3 ont été guéries de leur fracture du col par l'application de la gouttière de Bonnet. La 4e, une brightique de 76 ans, meurt. L'autopsie confirme le diagnostic, posé pour elle comme pour les 3 autres, de fracture extra-articulaire. Et c'est l'existence d'une fracture extracapsulaire et non pas intra, qui explique ce fait clinique bien connu de vieillards qui, après une fracture du col fémoral, recouvrent assez rapidement l'usage de leur membre. Nous en avons, présents à l'esprit, plusieurs exemples. Nous citerons seulement le cas d'un vieux maître de notre Ecole de Médecine qui, à 87 ans, se fit une fracture du col diagnostiquée d'ailleurs

extracapsulaire par M. le Professeur Broca ; il put, jusqu'à sa mort, survenue 10 ans plus tard, avoir une vie active et marcher sans canne dans son appartement.

De même, la non-augmentation de volume du grand trochanter n'implique pas, comme le veut Tillaux, le siège intracapsulaire de la fracture. Nombreux sont les cas où la fracture siégeant en dehors de la capsule, avec un éperon inférieur du col qui pénètre légèrement dans la région trochantérienne, celle-ci ne subit aucune modification dans sa largeur.

De même, il ne nous paraît pas possible de baser le diagnostic de fracture intracapsulaire sur la localisation plus nette de la douleur au niveau du triangle de Scarpa, ainsi que le veut M. Delbet.

Enfin, pour terminer, nous signalons les comptes rendus de la Société Anatomique de Paris du 13 décembre 1879 et de mars 1882, ainsi que *le Montpellier médical* de 1867, où il est fait mention de fractures du col fémoral chez des vieillards de 68, 66 et 68 ans, diagnostiquées cliniquement intracapsulaires et que l'autopsie a révélées extracapsulaires.

Nous concluons que nous ne pouvons pas nous baser uniquement sur des symptômes cliniques pour affirmer l'existence d'une fracture intracapsulaire.

CHAPITRE IV

EXAMENS RADIOGRAPHIQUES

Dans un sujet comme celui qui nous occupe, les raisonnements, les discussions sur la valeur de tel ou tel symptôme doivent céder le pas devant les arguments matériels. Aussi croyons-nous devoir considérer ce chapitre, qui traite des résultats donnés par les épreuves radiographiques, comme offrant une importance essentielle dans notre thèse.

Nous ne pouvons malheureusement pas faire passer sous les yeux de nos lecteurs toutes les plaques radiographiques que nous avons eues entre les mains — nous n'avons dû en publier que fort peu. — Nous tenons à remercier très sincèrement MM. les docteurs Darcourt, Dupeyrac et Paschetta, chefs des services radiographiques de l'hôpital de la Conception et de l'Hôtel-Dieu de Marseille et de l'hôpital Saint-Roch de Nice, de la très grande obligeance avec laquelle ils ont mis à notre disposition leurs collections de clichés. C'est ainsi que nous avons pu réunir 49 clichés de fractures du col du fémur, tous ces clichés se rapportant à des fractures chez des personnes âgées.

Nous n'avons pas rencontré une seule radiographie de fracture intracapsulaire du col du fémur, telle que la définit le schéma de Tillaux. C'est là le fait qui nous a tout d'abord frappé et dont l'intérêt mérite à peine d'être souligné.

Nous ne pouvons pas rapporter toutes nos radiographies à un schéma unique. La fracture du col fémoral ne

se fait que tout à fait exceptionnellement suivant un trait net, rectiligne. Voilà la seconde conclusion que nous tirons de l'étude radiographique des traumatismes de la hanche. Les schémas de Tillaux sont très nets; ils parlent à l'œil et se retiennent facilement ; ils ne correspondent pas à la réalité.

Nous pouvons grouper nos 49 radiographies sous trois types :

1° Le col a pénétré dans la partie supérieure de la diaphyse fémorale qu'il a fait éclater. Ce sont de beaucoup les radiographies les plus nombreuses :

Sur les 13 radiographies dues au Dr Paschetta, 7
— 24 — — Dr Darcourt, 11
— 12 — — Dr Dupeyrac, 6

Ces fractures sont très différentes les unes des autres. Tantôt il y a éclatement de la région trochantérienne avec de très nombreux fragments, le col pouvant même traverser de part en part le grand trochanter et déborder en dehors; tantôt il n'y a qu'un ou deux fragments.

Donc sur 49 radiographies, 24 du 1er type. (Radiographie n° 1.)

2° Le col a pénétré dans la région trochantérienne, mais il n'y a pas éclatement.

Radiographies très nombreuses également.

Sur les 13 radiographies dues au Dr Paschetta, 5
— 24 — — Dr Darcourt, 9
— 12 — — Dr Dupeyrac, 4

Donc sur 49 radiographies, 18 du 2e type. (Radiographie n° 2.)

3° Le col n'est pas apparent sur la radiographie. On voit la tête appliquée contre la ligne intertrochantérienne. A première vue, ces radiographies pourraient être considérées comme représentant des fractures intracapsulaires. Il n'en

est rien, car il n'y a aucune solution de continuité. Le col a pénétré complètement dans la région trochantérienne, où il disparaît. Mais il est parfaitement attenant à la tête.

Sur les 13 radiographies dues au Dr Paschetta, 1
— 24 — — Dr Darcourt, 3
— 12 — — Dr Dupeyrac, 2

Donc sur 49 radiographies, 6 du 3e type. (Radiographie n° 3.)

Nous avons enfin trouvé une seule radiographie où le trait de fracture était net. Il siégeait à la base du col et allait obliquement du grand trochanter au petit. Il correspondait tout à fait à la ligne de la fracture extracapsulaire sur le schéma de Tillaux.

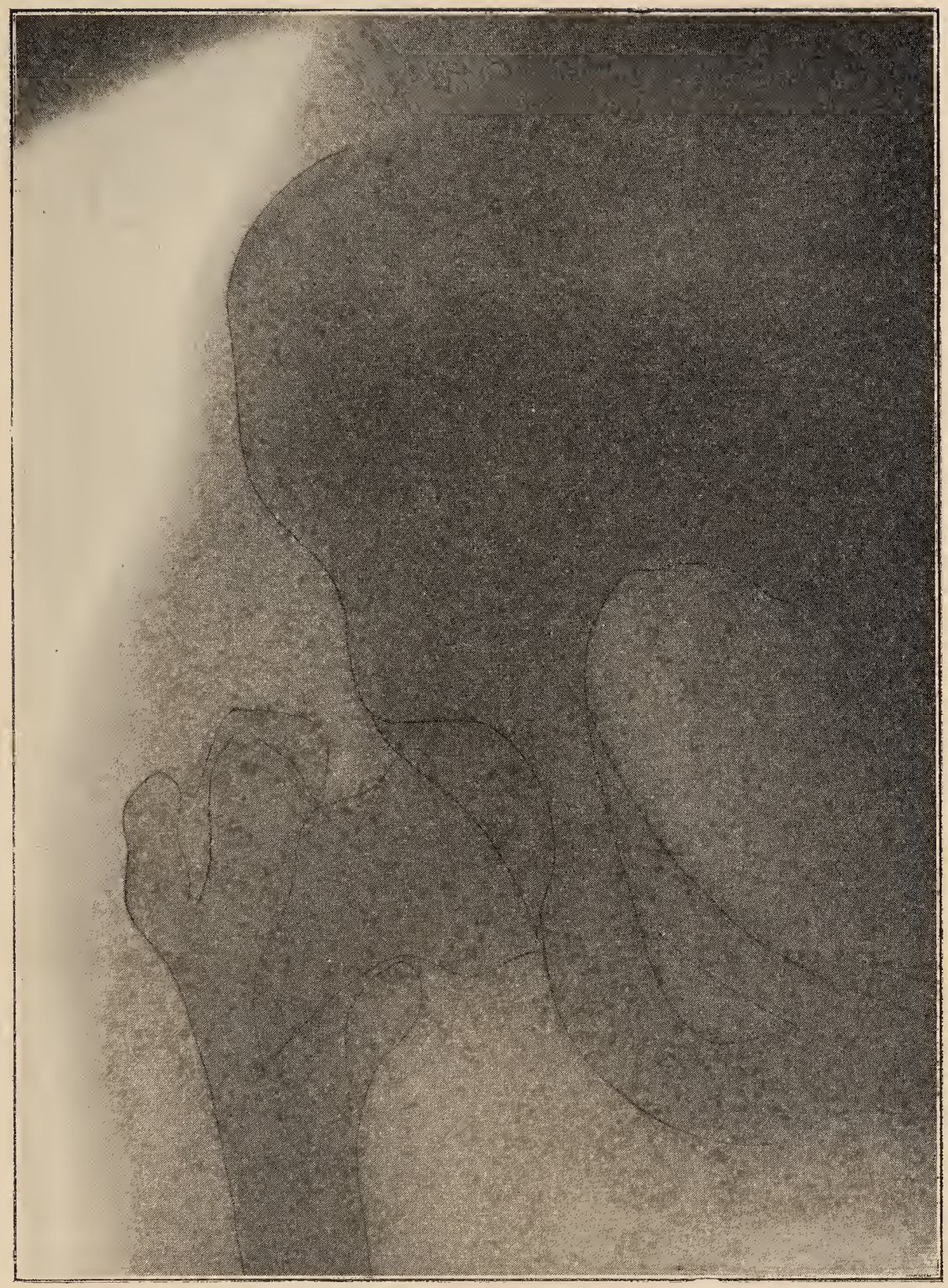

Planche I. — Pénétration avec éclatement.

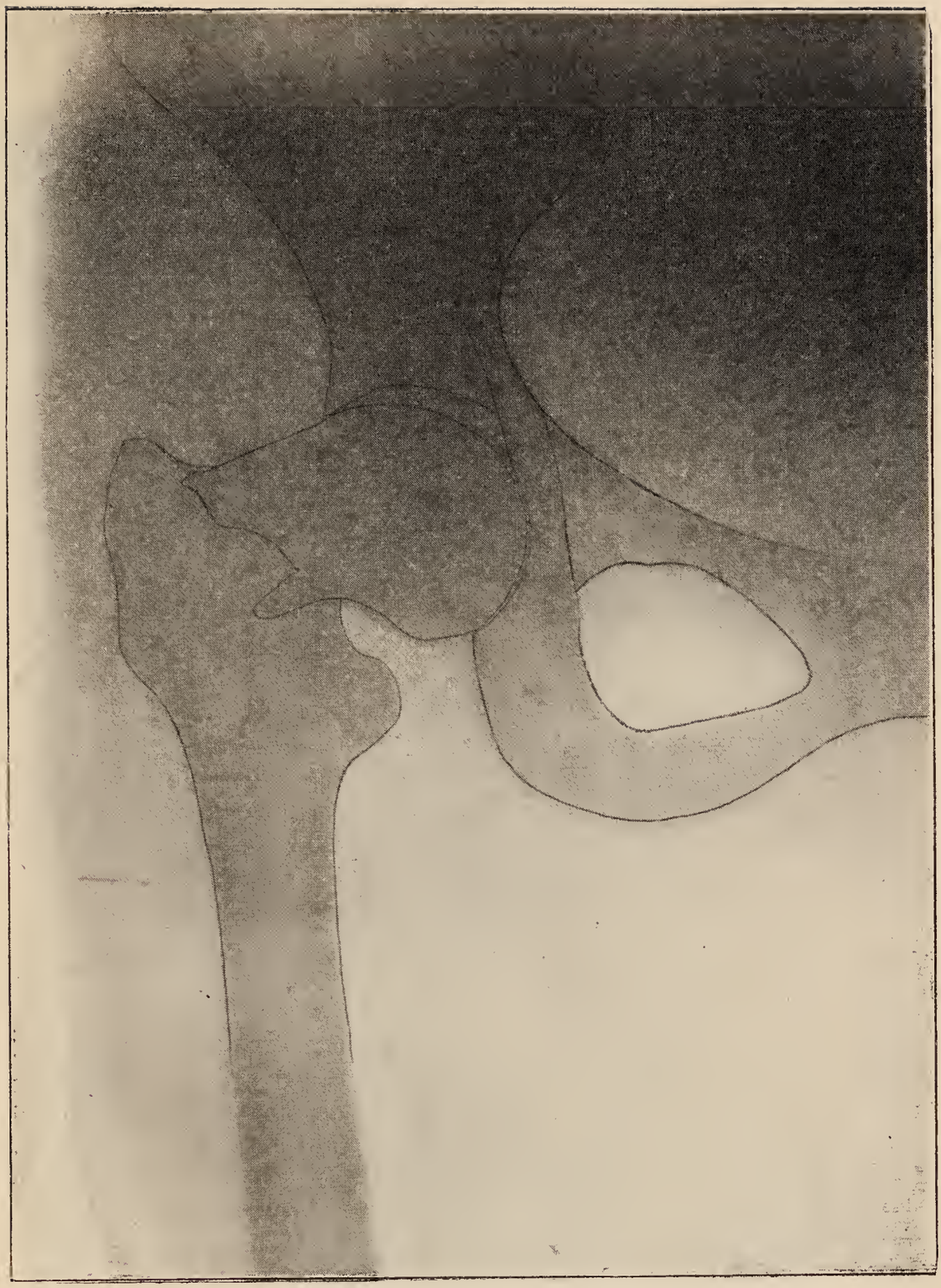

Planche II. — Pénétration sans éclatement.

Planche III. — Le col a disparu : il a pénétré dans la région trochantérienne.

CHAPITRE V

RECHERCHES EXPÉRIMENTALES SUR LE CADAVRE

Nous n'avons pu mettre à exécution, par suite de difficultés matérielles, le projet, que nous avions tout d'abord formé, d'apporter dans notre travail des résultats expérimentaux : nous avions pensé à laisser tomber d'une certaine hauteur des cadavres, soit en position verticale sur les pieds ou les genoux, soit latéralement sur la région trochantérienne et à faire ensuite l'autopsie de la hanche pour rechercher le siège exact de la fracture.

Mais nous avons eu la bonne fortune de retrouver la thèse de Brun (Paris, 1841), élève de Bonnet, de Lyon, thèse qui a justement trait à des recherches expérimentales sur les fractures du col du fémur. Brun a cherché à se rapprocher le plus possible des conditions dans lesquelles ces fractures du col fémoral se produisent le plus habituellement pendant la vie. Il a choisi des sujets qui, pour la plupart, avaient dépassé la soixantaine. Tantôt le sujet étant dans le décubitus latéral et maintenu solidement dans cette situation sur un plan horizontal et résistant, Brun frappe avec un corps volumineux sur le grand trochanter, dans une direction à peu près perpendiculaire à la surface externe de cette apophyse; tantôt le sujet étant étendu sur une table, les jambes fléchies sur le bord de la table, Brun fait porter le traumatisme sur les genoux. Le membre inférieur est placé soit en rotation interne ou externe, soit en ad-ou

en abduction. Brun a ainsi déterminé des fractures variables dans leur étendue, dans leur direction, dans le nombre des fragments; il n'a jamais produit de fracture intracapsulaire. Je cite textuellement :

« *J'insiste seulement sur ce fait, que je considère comme fondamental, que, sur plus de 30 fémurs que j'ai brisés, il ne m'a jamais été possible de produire une fracture de la partie moyenne du col et, par cela même, une fracture de la portion articulaire.* M. Bonnet (Mémoire sur les fractures du col du fémur, *Gaz. méd.*, 1840) et un de mes collègues à l'Hôtel-Dieu de Lyon, M. Jesiersky (thèse de Montpellier, 1835), sont arrivés aux mêmes résultats en répétant les mêmes expériences. »

Je sais bien que l'on m'objectera que l'expérimentation sur le cadavre et les traumatismes sur le vivant ne sont pas choses identiques. — J'en conviens sans difficulté; mais on doit bien reconnaître qu'une fracture que l'on n'arrive pas à produire artificiellement sur le cadavre, alors que l'on fait agir une force brutale et dans les sens les plus divers, doit être bien exceptionnelle chez le vivant!

Brun n'a, en outre, pas pu obtenir de fracture du col du fémur au moyen d'une chute verticale sur les pieds ou sur les genoux. Pour qu'il y ait fracture, il faut qu'il y ait choc sur la région trochantérienne. Ici encore l'expérimentation vient confirmer la clinique; les malades que l'on interroge sur l'accident qui a déterminé la fracture parlent toujours d'une chute sur le côté. Et ce n'est très probablement pas le faux pas sur le pavé glissant de Londres qui détermine la fracture, ainsi que le voulait Cooper, mais bien la chute qui suit ce faux pas.

Des expériences de Brun nous pouvons donc tirer deux conclusions :

1° Quelle que soit l'intensité du traumatisme auquel on

soumet des cadavres de vieillards au niveau de la région trochantérienne, on n'arrive jamais à déterminer de fracture intracapsulaire du col du fémur;

2° Tout traumatisme qui ne s'exerce pas sur la région trochantérienne ne détermine pas de fracture du col du fémur.

CHAPITRE VI

ÉTUDE DES PIÈCES ANATOMIQUES

Il nous reste maintenant à répondre à une objection qui a une grande valeur : « Vous venez, nous dira-t-on, de vous efforcer de montrer, par des arguments d'ordre clinique, radiographique ou expérimental, l'extrême rareté de la fracture intracapsulaire chez le vieillard. Mais à toutes ces raisons, plutôt théoriques, nous opposons un fait, le résultat de nombreuses autopsies de fractures intracapsulaires. »

Nous ferons d'abord remarquer que des épreuves radiographiques et des expériences cadavériques constituent des faits dont la valeur est aussi probante que celle des nécropsies.

Mais laissons cela de côté et occupons-nous des relations d'autopsies de fractures du col du fémur. Nous les avons recherchées avec beaucoup de soin et nous avons en particulier parcouru tous les *Bulletins de la Société anatomique de Paris*, de 1855 à 1914.

Nous devons dire tout de suite que nous n'avons pas trouvé beaucoup de présentations de pièces de fractures du col du fémur soit extra soit intracapsulaires. Cette rareté s'explique par le fait que, d'une part, une fracture du col n'entraîne pas toujours la mort et que, d'autre part, même lorsque l'autopsie est faite et qu'on tombe sur une fracture du col bien nette, on ne juge pas utile de présenter la pièce à une société savante quelconque. On ne le fait guère que

lorsque la pièce devient intéressante par la coexistence d'une autre affection, telle qu'un ostéosarcome, ou par suite du traitement qu'on a fait subir à la fracture : vissage par une tige métallique, enchevillement à l'aide d'une tige d'ivoire perdue. Mais alors la fracture même passe au second plan. C'est ainsi qu'en janvier 1913, MM. Mouret et Cruet présentent à la Société d'anatomie une pièce de fracture « intracapsulaire » du col traitée par le vissage dans le service de M. le Professeur Delbet. « La tête est au contact direct de la ligne intertrochantérienne postérieure. Le col fait entièrement défaut et cette absence du col a entraîné un certain degré de coxa vara. Les mouvements imprimés au fémur sont intégralement transmis à la tête ; la consolidation semble donc parfaite. » Nous reproduisons ci-dessous (fig. 2) le schéma qui accompagne cette communication. Description et schéma nous montrent que nous avons affaire à un de ces cas de fracture extra-articulaire que nous avons déjà étudiés où le col a pénétré dans la région trochantérienne de telle sorte que la tête est appliquée contre la ligne intertrochantérienne et que le col semble avoir disparu.

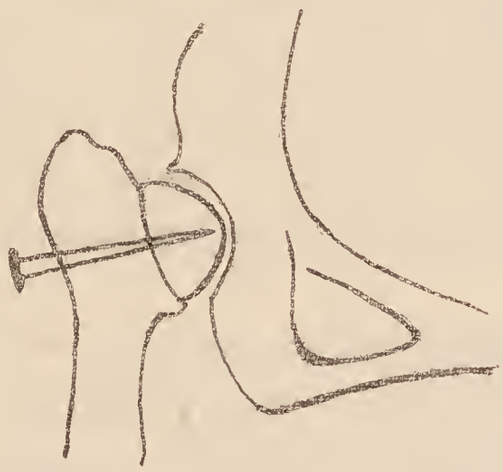

Fig. 2.

Parmi les pièces anatomiques de fractures du col du fémur, celles dans lesquelles le trait de fracture siège nette-

ment en dehors de l'articulation, généralement avec engrènement des fragments, sont de beaucoup les plus nombreuses.

Cette constatation est déjà intéressante, car elle prouve, ce qui d'ailleurs est maintenant admis par tous les cliniciens, mais ce qui est contraire aux théories de Cooper, que même chez les gens âgés la fracture extracapsulaire est plus fréquente que l'intra. Il n'y a qu'à lire les comptes rendus des séances de la Société anatomique de Paris pour retrouver de nombreuses présentations de pièces de fractures intracapsulaires chez des vieillards :

Août 1856.....	2 femmes de 73 ans.
Janvier 1865.....	H. 85 ans
Mai 1870.....	F. 65 ans.
Novembre 1874.....	F. 82 ans.
Décembre 1879.....	H. 68 ans.
Mars 1882.....	F. 66 ans.
Juillet 1887.....	H. 60 ans.
Avril 1897.....	F. 76 ans.
Octobre 1910.....	H. 53 ans.

La pièce présentée en novembre 1874 est particulièrement intéressante. Elle montre une de ces fractures à trois fragments, dont un des fragments est constitué par le petit trochanter. C'est une pièce analogue à celle que M. Potherat a présentée à la Société de chirurgie en mars 1909 et qui est pour cet auteur le type habituel des fractures extracapsulaires.

Notons également que les pièces 171, 173A 175 du Musée Dupuytren, cette dernière ayant appartenu à un sujet centenaire, représentent des fractures extracapsulaires.

En outre, lorsqu'une thèse paraît sur un sujet ayant rapport aux fractures du col du fémur, si cette thèse renferme des observations avec autopsie, ce sont toujours des

fractures du type extracapsulaire. Thèse de Denoix (Paris, 1874), 2 observations de fractures du col avec autopsie, toutes deux extracapsulaires chez des vieillards de 70 et de 72 ans.

Thèse de Damian (Paris, 1876) SUR LE PRONOSTIC DE LA FRACTURE DU COL DU FÉMUR. Une dizaine d'observations chez des vieillards. Toutes les fois que la variété de fracture est indiquée, il s'agit d'une extracapsulaire ; une seule fois il est fait mention de fracture intracapsulaire, mais l'autopsie n'a pas été faite.

Thèse de Bonnichon (Paris 1855). Sur 18 observations de fractures extracapsulaires vérifiées par l'autopsie, il n'y en a pas une seule survenue avant 50 ans. On en trouve 2 entre 50 et 60, 6 entre 60 et 70, 5 entre 70 et 80, 5 au-dessus de 80.

Une thèse particulièrement intéressante à notre point de vue est la thèse de Chassaignac (ANATOMIE PATHOLOGIQUE DE LA FRACTURE DU COL DU FÉMUR. Paris, 1835). Chassaignac étudie séparément les fractures intra et extracapsulaires. Or, comme types de fractures intracapsulairess, il apporte 3 observations appuyées par 3 pièces anatomiques.

1re OBSERVATION de fracture intracapsulaire. Femme de 64 ans. Il y a *invagination du col dans le tissu du grand trochanter*. Il nous semble que c'est là le type d'une fracture extracapsulaire, car on ne conçoit la pénétration du col dans le tissu spongieux de la région trochantérienne qu'à la condition que le col soit détaché à sa base, c'est-à-dire en dehors de la capsule ou plutôt de l'articulation.

2e OBSERVATION. — Analogue à la précédente.

3e OBSERVATION. — « Une femme très âgée, apportée à la salle de dissection, présente le membre pelvien droit tourné en dehors et raccourci. Le col du fémur avait été fracturé près de la tête de l'os et tout à fait à l'intérieur de

la capsule. La tête était restée dans la cavité cotyloïde sans altération. Le col avait été tellement réduit par l'absorption que la portion restante était moins volumineuse que le petit trochanter. »

Voilà donc les 3 seules pièces de fractures intra-capsulaires que Chaissagnac décrit dans sa thèse. Les 2 premières sont nettement extracapsulaires. Quant à la troisième, elle entre dans la catégorie des fractures dont les fragments subissent une résorption osseuse; la fracture est très ancienne au moment où l'on pratique l'autopsie et on n'a aucune certitude sur le siège exact du trait de fracture. Ce sont des pièces absolument identiques qui ont été présentées à la Société Anatomique de Paris en 1876 et en mars 1896, et qui sont cataloguées fractures intracapsulaires sans que l'on ait aucune raison de préjuger ainsi de la localisation du trait de fracture. On se trouve en présence d'une portion de tête enfouie dans la cavité cotyloïde et de la diaphyse fémorale avec laquelle fait corps la région trochantérienne; il n'y a plus trace de col. Or, si nous rappelons que *lorsque le col est sectionné en deux, la portion inférieure qui fait corps avec la diaphyse est nourrie par tous les vaisseaux du corps de l'os, tandis que le fragment supérieur qui fait suite à la tête ne reçoit d'éléments nutritifs que par l'artériole du ligament rond, il nous paraît logique d'admettre que, si le col s'est résorbé, c'est qu'il était mal nourri, et par conséquent attenant à la tête ; la fracture siégeait donc à la base du col; elle était extracapsulaire.*

Dans nos recherches dans les *Bulletins de la Société Anatomique de Paris*, nous avons noté des présentations de pièces dont la description qui nous en a été laissée semble bien répondre à la fracture intra-articulaire de Tillaux. Telles sont les observations renfermées dans les Bulletins

de février 1857, avril et mai 1861, février 1869, mai 1874, mars 1877, janvier 1884 et 1899.

Mais nous nous permettons d'attirer l'attention sur ce fait que, même la pièce en main, il est souvent difficile de préciser le siège exact de la fracture. Comme le dit Brun, « la synoviale, la capsule fibreuse et le périoste du col sont épaissis, adhérents entre eux et aux parties fracturées. Au milieu de désordres pareils, il semble difficile de déterminer quel est le siège primitif de la fracture ».

Souvent aussi la fracture est comminutive, et à l'autopsie on trouve une véritable bouillie osseuse. Ce sont des cas de cette nature que citent Reboul (*Marseille médical*, 1892) et Villette, de Dunkerque (*Journal médical de Lille*, 1905).

Enfin, chose curieuse, telle pièce présentée à la Société anatomique de Paris comme fracture intracapsulaire se trouve être discutée en séance et reconnue comme représentant une fracture extracapsulaire. M. Trélat (Société anatomique de Paris, 15 juillet 1874), à la suite de la présentation d'une pièce cataloguée intracapsulaire par M. Kirmisson, dit : « Cette pièce est pour moi une fracture mixte. Le grand trochanter est en effet brisé, et l'on en aurait la démonstration bien nette en sciant l'extrémité osseuse en long. »

Dans la même séance, M. Duplay : « J'ai présenté une pièce à la Société sous la rubrique arthrite sèche ou fracture intracapsulaire. Je conserve aujourd'hui encore des doutes sur la nature de l'affection et je crois qu'il serait imprudent de trancher la question dans un sens ou dans un autre. »

Et, toujours dans la même séance, M. Houël déclare qu'il considère la pièce 556^{II} du Musée Dupuytren, cataloguée comme fracture intra-capsulaire consolidée, comme un exemple d'arthrite sèche.

De même la pièce que présentent dans *la Presse médicale* du 22 décembre 1909 MM. Hennequin et Küss comme un type de fracture intracapsulaire est très discutable. On voit sur la figure une lamelle osseuse faisant issue hors de la capsule et le grand trochanter est épaissi, ce qui ne cadre pas avec une fracture intracapsulaire.

Nous sommes donc amené à conclure que :

1° Les pièces anatomiques de fractures intracapsulaires du col fémoral sont en très petit nombre;

2° Même la pièce en main, il est souvent difficile de déterminer le siège exact de la solution de continuité, par suite des altérations qu'a subies le col.

CONCLUSIONS

—

1° La fracture intracapsulaire du col du fémur, c'est-à-dire celle où il y a décapitation de la tête au ras du col, est chez l'adulte et le vieillard d'une exceptionnelle rareté.

Il n'y a pas de signe clinique qui permette d'affirmer le diagnostic de fracture intracapsulaire.

Sur les 49 radiographies que nous avons eues entre les mains, pas une ne correspondait à une fracture intracapsulaire.

Les expériences sur le cadavre n'ont jamais pu, même à la suite des traumatismes les plus violents, déterminer une fracture intra-capsulaire.

Enfin les relations d'autopsie ne prouvent que bien rarement l'existence de fracture intra-capsulaire.

2° La fracture du col du fémur siège à peu près toujours à l'implantation du col sur la région trochantérienne. La fracture s'accompagne généralement d'engrènement du col et cet engrènement a souvent pour effet l'éclatement de la région trochantérienne.

Vu :
Le Doyen,
Landouzy

Vu :
Le Président de thèse,
Quénu

Vu et permis d'imprimer :
Le Vice-Recteur de l'Académie de Paris,
Liard.

BIBLIOGRAPHIE

—

Alling. — Fracture du col du fémur avec pénétration (*Bull. Soc. Anat. Paris*, 1870, 1874, pp. 301-303).

Auvray, Delbet, Broca, etc. — Fracture intra-capsulaire du col du fémur avec absence presque complète d'impotence fonctionnelle (*Bull. Soc. Chir. Paris*, 10 décembre 1913).

Bilhaut père et Bilhaut fils. — Un cas de fracture du col du fémur traité par le clouage des fragments. Guérison (*Ann. de Chir. et d'Orthop.*, Paris, 1913, 1 pl., pp. 129-136).

Bonnet. — Pseudarthrose après fracture du col du fémur (*Dauphiné médical*, Grenoble, 1896, XX, pp. 276-278).

Blandin. — Fracture du col du fémur chez une femme âgée de 76 ans (*Gaz. Hôp. Paris*, 1842, p. 210).

Bonfils (E.-A.). — Des signes auxquels on peut reconnaître la fracture par pénétration du col du fémur (*Gaz. Hôp. Paris*, p. 237).

Berthod (P.). — Fracture du col du fémur avec persistance anormale des mouvements pendant treize jours : femme de cinquante-quatre ans, alcoolique et aortique ; asystolie ; autopsie (*Gaz. méd. Paris*, 1884, 7 s., I, 302).

Bellouard (V.). — Fracture du grand trochanter et du col du fémur droits ; delirium tremens : cirrhose du foie, sans ascite (*Progrès médical*, Paris, 1879, VII, 406).

Bonnichon (M.-A.). — Des fractures extra-capsulaires du col du fémur (*Thèse de Paris*, 1855).

Brun (J.-P.). — Réflexions et recherches expérimentales sur les fractures du col du fémur (*Thèse de Paris*, 1841).

Baudrimont. — Fracture du col du fémur (*Bull. Soc. d'Anat. et Physiol.*, Bordeaux, 1891, XII, p. 251).

E. Jeanbrau. — Précis de Pathologie chirurgicale, t. IV, Paris, Masson et Cie, 1913.

Chassaignac (E.). — De la fracture du col du fémur, étudiée spé-

cialement sous le point de vue de l'anatomie pathologique. *Thèse de Paris*, 1835, n° 89.

Charpy (A.). — Le col du fémur (*Bull. Soc. d'Anthropol. de Lyon*, 1844, III, pp. 282-300).

Cooper (A.). — On fractures of the neck of the femur (*London med. Gaz.*, 1634, XIV, pp. 144-146).

P. Cruet et P. Moure. — Résultats éloignés d'un vissage du grand trochanter pour fracture du col du fémur (*Bull.et Mém. Soc. anat. Paris*, janvier 1913, p. 16).

Coyne. — Fracture du col du fémur intra-capsulaire guérie par un cal osseux, etc. (*Bull. Soc. anat. Paris*, 1869, pp. 106-108).

Sir Astley Cooper. — Œuvres chirurgicales complètes, traduites de l'anglais avec des notes, par E. Chassaignac et G. Richelot. Paris, 1837.

Denoix (T.-A.). — Variété de fracture du col du fémur avec pénétration (*Thèse de Paris*, 1874).

Damican (M.). — Contribution à l'étude du pronostic de la fracture du col fémoral chez le vieillard (*Thèse de Paris*, 1876).

Descamps (T.). — Sur la fracture du col du fémur avec pénétration (*Thèse de Paris*, 1874).

Dufour (L.). — Contribution à l'étude des fractures du col du fémur (*Gaz. des Hôpitaux Paris*, 1884, p. 947).

Davies-Colley (F.). — On the cause of eversion after fracture of the neck of the femur (*British medical Journal of London*, 1879, II, p. 774).

Denonvilliers. — Détails intéressants tirés de l'examen des pièces de fractures du col du fémur, conservées dans le musée Dupuytren (*Bull. Soc. anat. Paris*, 1840, p. 337).

Desprès. — Fractures intra-capsulaires du col du fémur (*Bull. Soc. anat. Paris*, 1861, p. 149).

Delbet et Le Dentu. — Nouveau traité de Chirurgie.

Delbet (P.). — Greffe osseuse pour une pseudarthrose ancienne du col du fémur (*Gaz. méd. Paris*, 1912, p. 197).

Delbet (P.). — Fracture du col du fémur (*Bull.* et *Mém. Soc. Chir. Paris*, 1909, p. 387).

Delbet (P.). — Fracture extra-capsulaire ancienne du col du fémur (*Bull. Soc. anat. Paris*, 1898, pp. 156-158).

Delbet (P.). — Fracture intra-capsulaire du col fémoral (*Bull. Soc. anat. de Paris*, 1899, p. 719).

Dargein et Voivenel. — Fracture intra-capsulaire du col du fémur chez un adulte : consolidation rapide ; excellents résultats du massage (*Toulouse médical*, 1907, pp. 233-236).

Duplay. — Fracture intra-capsulaire du col du fémur consolidée par un cal osseux (*Bull. Soc. anat. Paris*, 1862, pp. 392-398).

Dupuytren. — De la fracture du col du fémur (*J. univ. et hebd. de Médec. et Chir. prat.*, Paris, 1832, VI, p. 252).

Duplay-Reclus. — Traité de Chirurgie.

Féré. — Fracture intra-capsulaire du col du fémur, cloisonnement de la cavité cotyloïde (*Bull. Soc. anat. Paris*, 1876, p. 31).

Forgue. — Précis de Pathologie externe, 1913.

Gangolphe. — Fracture du col du fémur, avec engrènement et marche possible immédiate (*Lyon. méd.*, 1912, CXIX. p. 84).

Guibé. — Pseudarthrose du col du fémur (*Bull. Soc. anat. Paris*, 1897, p. 255).

Gosselin. — Fracture intra-capsulaire du col du fémur ; allongement apparent du membre. Leçon recueillie par Ch. Ferraut (*Revue de Thérap. médico-chir.* Paris, 1879, p. 285).

Guinard (A.). — Pronostic de la fracture du col du fémur chez les vieillards (*Gazette hebdomadaire de Médecine et de Chirurgie*, Paris, 1882, 2 s., XIX, p. 124).

Grashey et Nogier. — Atlas de radiographie chirurgicale. Paris, 1910, in-8°, p. 142.

Gillette. — Fracture intracapsulaire du col du fémur (*Bull. Soc. anat. Paris*, 1861, pp. 214-216).

Guyon. — Fracture intracapsulaire du col du fémur par cause directe (*Bull. Soc. anat. Paris*, 1857, p. 30).

Guillet. — Fracture intra-trochantérienne du fémur (*Bull. Soc. anat. Paris*, 1887, pp. 492-496).

Garimond (E.). — Observation de fracture multiple du col du fémur ; fracture intra-capsulaire avec pénétration des fragments, fracture longitudinale du col démontrée par l'autopsie (*Montpellier médical*, 1867, pp. 408-414).

Gerdy. — Fractures du col du fémur (*Arch. gén. médec. Paris*, 1834, pp. 371-392).

Helferich et Delbet. — Atlas manuel des fractures et luxations,

2e édition française par le Dr Paul Delbet. Paris, 1901, p. 448, in-8o.

Hamilton (Fr.-H.). — Traité pratique des fractures et luxations (traduit et annoté par le Dr G. Poinsot, Paris, 1884).

Hennequin (J.) et Loewy (R.). — Les fractures des os longs : leur traitement pratique. Paris, 1904, Masson et Cie, p. 386, in-8o.

Hennequin (J.) et Kuss (G.). — Séméiologie des fractures du col du fémur, similitude des symptômes dans les fractures intra et extra-capsulaires, lorsque le trait de fracture a la même direction (*Presse médicale*. Paris, 1909, XVII, 923 ; *Revue médicale* Paris, 1905).

Jonnesco. — Fracture ancienne du col fémoral avec consolidation vicieuse ; ankylose de la hanche : ostéotomie oblique (*Gaz. des Hôpit. Paris*, 1895, p. 1313).

Judet. — Traité des fractures des membres. Examen clinique, Radiographie, traitements pratiques. Paris, 1914, vol. in-8, 668 p., 73 pl. et 195 figures.

Le Fort (R.).— Fracture du col du fémur : considérations sur le diagnostic des fractures intra et extra-capsulaires (*Echo méd. du Nord*. Lille, 1901, V, 105-106).

Legrain (C.). — Considérations sur les fractures du col du fémur chez l'adulte ; de leur traitement (*Arch. génér. Méd. Paris*, 1895, I, 325 : 588).

Léonard. — Fracture intra-capsulaire du col du fémur avec engrènement des fragments (*Progrès médical Paris*, 1884, XII, p. 667).

Labbé (E.). — Fracture mixte intra et extra-capsulaire du col du fémur (*Bull. Soc. anat. Paris*, 1856, 350-352) (*Bull. Soc. anat. Paris*, 1865, 19-21).

Le Dentu. — Note sur une pièce de fracture intra-capsulaire du col du fémur par une chute sur le grand trochanter (*Bull. Soc. Chir. Paris*, 1874, 443).

Malgaigne. — Fractures du col du fémur (*Gaz. Hôpit. Paris* 1841, p. 280).

— Fracture intra-capsulaire du col du fémur (*J. de médec. et chir. et pharmacol.* Bruxelles, 1849, pp. 535-537).

Mermet (P.).— Fracture intra-capsulaire du col du fémur : résorp-

TABLE DES MATIÈRES

—

Introduction..... 5

Chapitre premier. — **Considérations anatomiques**..... 9

Chapitre II. — **Historique et définition**..... 12

Chapitre III. — **Le diagnostic clinique de la variété de fracture du col est-il possible?**..... 16

Chapitre IV. — **Examens radiographiques**..... 22

Chapitre V. — **Recherches expérimentales sur le cadavre**. 31

Chapitre VI. — **Etude des pièces anatomiques**..... 34

Conclusions..... 41

Bibliographie..... 42

Poitiers. — Imp. G. Roy, 7, rue Victor-Hugo.